Aus dem Pathologischen Institut der Universität Würzburg
(Direktor: Geh. Hofrat Prof. Dr. M. B. Schmidt)

Ueber einen Fall von Hernia diaphragmatica congenita sinistra mit Beteiligung der Leber und nachträglicher Ruptur des Bruchsackes

INAUGURAL-DISSERTATION

zur

Erlangung der medizinischen Doktorwürde

einer

Hohen Medizinischen Fakultät der Universität Würzburg

vorgelegt von

Medizinalpraktikant **Jobst Lüning**
aus Neuruppin

WÜRZBURG 1926

JENA
Verlag von Gustav Fischer 1927

Referent:
Geh. Hofrat Prof. Dr. M. B. Schmidt

Gedruckt
mit Genehmigung der medizinischen Fakultät

Sonderabdruck aus dem
Centralblatt für Allgemeine Pathologie und Pathologische Anatomie
Amtliches Organ der Deutschen Pathologischen Gesellschaft
Begründet von weil. E. Ziegler. Herausgegeben von Prof. Dr. M. B. Schmidt
und Prof. Dr. W. Berblinger
Band 40.
Verlag von Gustav Fischer, Jena 1927.

Meinen Eltern

Digitized by the Internet Archive
in 2025

https://archive.org/details/uebereinenfallvo0008medi

Nachdruck verboten.

Ueber einen Fall von Hernia diaphragmatica congenita mit Beteiligung der Leber und nachträglicher Ruptur des Bruchsacks.

Von Medizinalpraktikant **Jobst Lüning.**

(Aus dem pathologischen Institut der Universität Würzburg.
Direktor: Prof. Dr. M. B. Schmidt.)

(Mit 1 Abbildung.)

Am 7. Oktober 1926 wurde dem hiesigen pathologischen Institut von der Universitätsfrauenklinik die Leiche eines drei Tage alten Knaben zur Obduktion überwiesen. Eine eindeutige klinische Diagnose war nicht gestellt worden. Die Mitteilung der Frauenklinik lautete dahin, daß das Kind, ein Brustkind, drei Tage post partum ganz plötzlich unter Erscheinungen stärkster Dyspnoe gestorben sei.

Die Sektion ergab folgenden Befund:

Kräftige Leiche eines ausgetragenen Neugeborenen, männlichen Geschlechts. Totenstarre an den Extremitäten vorhanden. Pupillen gleich weit und rund. Der Nabelstrang abgebunden und im abgebundenen Teile etwas trocken. Die Haut am Kopf und den oberen Rumpfpartien dunkelblau verfärbt. Beide Thoraxhälften gleichmäßig gewölbt. Das Abdomen erscheint etwas eingesunken.

Bei der Eröffnung des Abdomens liegt die Leber vor. In der freien Bauchhöhle etwa 10 ccm einer hämorrhagisch getrübten Flüssigkeit. Die Milz liegt an normaler Stelle, ist von entsprechender Größe und Konsistenz, Kapsel glatt. Auf dem Schnitt Pulpa fest, von hellroter Farbe, Follikelzeichnung deutlich. Die beiden Nieren zeigen außer sehr starken Harnsäureinfarkten keinerlei Besonderheiten. Nebennieren o. B. Außer diesen Organen befinden sich in der Bauchhöhle nur noch der unterste Teil des Ileums in einer Länge von 5 cm, der Anfangsteil des Colon ascendens, der Endteil des Colon transversum, des Colon descendens, das S-romanum, das Rektum und die Leber. Die übrigen Bauchorgane sind durch einen $2^1/_2$ zu $3^1/_2$ cm großen Defekt in der Pars tendinosa der linken Zwerchfellshälfte in die linke Pleurahöhle ausgetreten. Der vordere Rand des rechten Leberlappens ist nach hinten und unten umgeschlagen. Sonst zeigt seine Gestalt keine Abweichungen von der Norm. Er ist von entsprechender Größe und Konsistenz, seine Oberfläche glatt. Der linke Lappen dagegen ist ziemlich groß und auch unregelmäig gestaltet. Von seinem linken, seitlichen Rande entsendet er nämlich einen zungenförmigen Fortsatz nach oben durch den Zwerchfellsdefekt in die linke Pleurahöhle.

Die rechte Hälfte des Zwerchfells ist sowohl in der Pars muscularis wie auch in der Pars tendinosa vollkommen wohlgebildet. Aus die Pars muscularis der linken Hälfte weist keine Besonderheiten auf. Dagegen fehlt hier die Pars tendinosa fast in ganzer Ausdehnung. An ihrer Stelle befindet sich ein ovaler Defekt von den oben angegebenen Ausmaßen. Der Rand desselben ist glatt und nicht verdickt. Die Muskelbündel sind radiär rund um den Defekt angeordnet.

Die linke Pleurahöhle ist fast vollkommen von einem durch eine Membran gebildeten etwa gänseeigroßen Sack und einem etwas größeren Konvolut freiliegender Darmschlingen eingenommen. Die linke Lunge kommt hinter dem blinden Ende des Sackes in der Spitze der Pleurahöhle zum Vorschein. Sie ist est gegen die Wirbelsäule gepreßt und sehr klein. Auf dem Schnitt ist das

Parenchym ganz atelektatisch. Abgeschnittene Stückchen sinken in Wasser gebracht unter. Das Mediastinum ist nach rechts verschoben. Der Sack zeigt auf seiner lateralen Seite nach links zu einen 5 cm langen, unregelmäßig geformten Riß, 1 cm vom Rißende entfernt ist eine schmale Brücke zwischen den Rändern des Risses stehen geblieben. Dadurch wird der Riß in einen kleineren oberen und etwa doppelt so großen unteren Abschnitt geschieden. Man sieht in dem Sach den stark gefüllten Magen mit Cardia und Pylorus und dem größten Teil des Duodenums. Der Rest des Duodenums, das Jejunum und das Ileum bis auf den Teil, der durch den Zwerchfelldefekt in die Bauchhöhle geht, liegen frei in der Pleurahöhle. Am lateralen linken Rande des Zwerchfelldefektes liegen auf dem Boden der Pleurahöhle zwei zungenförmige Gebilde. Sie sind von fester Konsistenz und rötlich brauner Farbe. Das eine mißt $2^1/_2$ cm : 2 cm : 4 mm, das andere 1 cm : 2 cm : 1 mm. Die Teilchen liegen innerhalb des Bruchsackes und erwecken den Eindruck, als ob sie isoliert und selbständiges Gewebe wären, so daß man auf Grund ihres Aussehens und ihrer Konsistenz auf die Vermutung kommt, es könnte sich um Nebenlebern handeln. Wenn man mit der Sonde von der Bauchhöhle her durch den Zwerchfellsdefekt geht, gelangt man in den Bruchsack, der also wie schon erwähnt, den Magen, einen Teil des Dünndarms und die beiden zungenförmigen Gebilde einschließt. Man sieht, daß diese mit dem linken Leberlappen durch ein $1^1/_2$ cm breites, flaches, bindegewebiges Band zusammenhängen. In die freie Pleurahöhle gelangt man von der Bauchhöhle her nur durch den Bruchring und den Riß im Bruchsack. Es besteht keine Möglichkeit neben dem Bruchsack her von der Bauchhöhle in die Brusthöhle zu gelangen. Das Herz ist vollkommen über die Mittellinie nach rechts verdrängt und um seine Längsachse nach rechts rotiert, so daß nur der linke Ventrikel der Brustwand anliegt. Im Herzbeutel nicht vermehrte, klarseröse Flüssigkeit. Das Herz ist ziemlich deformiert. Der linke Ventrikel ist von links her erheblich abgeflacht, kräftig kontrahiert, enthält nur wenig flüssiges Blut. Der rechte Ventrikel erscheint etwas vergrößert. Seine Wandung ist verdickt, in seinem Innern ebenfalls flüssiges Blut. Conus pulmonalis geringgradig dilatiert. An der Trikuspidalklappe ein Blutknötchen. Die rechte Lunge von normaler Größe, nur durch die Lageveränderung des Herzens etwas deformiert, ihre Pleura spiegelnd und glatt. Auf dem Schnitt ist das Parenchym lufthaltig, frei von Herden. Bronchialschleimhaut leicht gerötet.

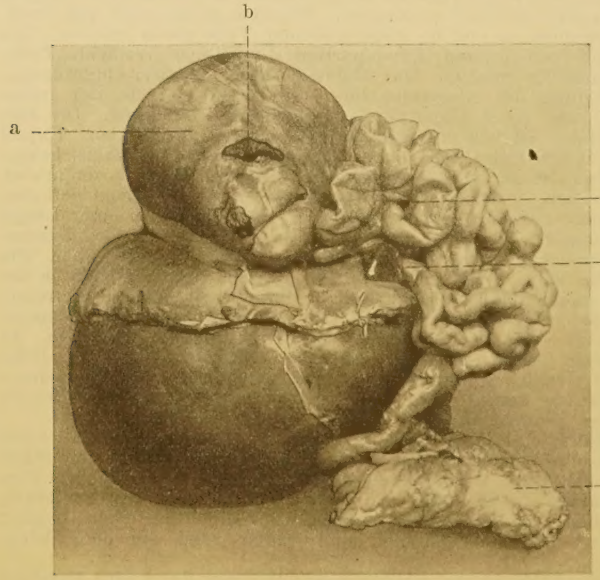

An den Halsorganen keine Veränderungen. Thymusdrüse groß, reichlich Parenchym.

Schädeldach dünn, Dura fest m. ihm verwachsen. Große und kleine Fontanella noch sehr weit. Keine Einrisse an der Falx cerebri und dem Dentorium cerebelli.

Histologisch wurden Herz, Lungen, Nieren, Milz, Leber und Stückchen der zungenförmigen Fortsätze des linken Leberlappens untersucht.

Herz und Milz waren ohne Besonderheiten. In den Nieren Stauung und starke Harnsäureinfarkte. Die Leber wies diffuse kleintropfige Verfettung und einzelne Blutbildungsherde auf. Die Lungen boten das Bild der Atelektase mit einer ganz geringen Entfaltung der Alveolen. Die Bronchiallumine waren kaum entfaltet. Nur einzelne Partien der Alveolen waren funktionstüchtig. Links war dieses Bild ausgeprägter als rechts.

Interessant war der mikroskopische Befund der abgeschnürten Leberteilchen. Die Gefrierschnitte wurden mit Hämatoxylin-Eosin, Scharlachrot, Weigerts Elastin und nach van Gieson gefärbt. In den Gewebsstückchen fand sich eine bindegewebige Grundlage. Diese bestand, wie die van Gieson-färbung bewies, aus einem Netz von z. T. recht kräftigen kollagenen Fasern, welche sich bis zu feinsten Fäserchen aufspalteten. In den breiteren Bezirken dieses Bindegewebes lag in der Form und Anordnung etwa derjenigen der normalen Glissonschen Kapsel gleichend Vene und Arterie. Als Ueberzug der Oberfläche der Stückchen fand man eine dünne fibröse Kapsel. Direkt unter der Oberfläche erblickte man eine Reihe von Zellen in pallisadenhafter Anordnung, welche ganz dem Typ der Leberzellen entsprachen, und zwar lagen immer eine Reihe von Herdchen reihenartig aneinandergeordnet. Nach der Tiefe zu wurde das Bild unregelmäßiger. Hier sah man ganz unregelmäßig verteilte, größere und kleinere Bezirke typischer Leberzellen. Kupffersche Sternzellen waren ebenfalls nachweisbar. Eine Formierung zu Azinusstruktur fehlte. Wesentlich reichlicher als die Leberzellhaufen waren Gallengänge und Gallengangssprossen zu finden, welche in verschiedenartiger Form und Verzweigung teils im Quer-, häufiger im Längsschnitt getroffen waren. Sie entsprachen etwa den Gallengangsneubildungen, wie man sie bei Leberzirrhose zuweilen findet. In dem dichteren Bindegewebsstreifen, in dem sich Vene und Arteria fanden, lag oft auch ein Gallengang von größerem Ausmaß. Die Gefäßversorgung war eine außerordentlich reichliche und im Bindegewebe fanden sich viele feine Kapillaren. Außerdem war auch eine zellige Infiltration von gemischter Zusammensetzung vorhanden, die teils aus Rundzellen, teils aus Zellen mit hellen, polymorphen Kernen bestand; einige Chromatinkörperchen, vielfach deutliches Protoplasma, ähnlich der Epitheloidzellen. In manchem kleinen Gefäßraum wurden Stellen gefunden, die ganz den Blutbildungsherden in einer neugeborenen Leber glichen. Sie lagen besonders auch in der Nähe der Leberzellinseln und in den zwischen ihnen liegenden Kapillaren. Keine Galle in den Leberzellen, keine Verfettung.

Es handelt sich also im vorliegenden Fall um eine linksseitige Zwerchfellshernie, deren Durchtrittsstelle in der Pars tendinosa des Zwerchfells liegt. Die Durchtrittsöffnungen für den Oesophagus und die großen Gefäße waren durchaus regelrecht ausgebildet. Sie standen mit der Spaltbildung in keiner Beziehung. Die Membran, die den Bruchsack bildete, war das Peritoneum. Der Bruchsack zeigte links einen Riß, durch welchen die frei in der Pleurahöhle liegenden Darmschlingen hindurchgetreten waren. Der Oesophagus bog nach seinem Durchtritt durch das Zwerchfell scharf nach links seitlich und oben um, so daß der Pylorus bereits oberhalb des Zwerchfells im Bruchsack lag. Der Magen war prall gefüllt. Seine große Kurvatur zeigte nach vorn, seine kleine nach hinten.

Man darf wohl annehmen, daß die Darmschlingen, die bei der Sektion außerhalb des Bruchsacks frei in der Brusthöhle lagen, sich ursprünglich ebenfalls im Bruchsack befunden haben. Für diese Annahme spricht zweierlei: einmal das Verhalten des Kindes nach der Geburt und dann das Aussehen des Bruchsackrisses.

Aus der Krankengeschichte von Mutter und Kind erfahren wir folgendes:

Die Mutter des Kindes war eine 25jährige Erstgebärende. Die Angehörigen sind alle gesund, die Patientin selbst ist nie krank gewesen. Mißbildungen sind in der Familie nicht bekannt. Die Schwangerschaft verlief ohne Störungen. Bei vollkommen normalen Beckenmaßen erfolgte die Geburt des Kindes fünf Tage nach

dem errechneten Termin. Der Geburtsverlauf wies keine Besonderheiten auf. Das Kind, das alle Anzeichen der Reife trug, wurde nach zehnstündiger Geburtsarbeit spontan geboren. Bei der Geburt erfolgte ein geringer Dammriß ersten Grades. Das 3300 g schwere Kind trug bei der Geburt die Nabelschnur einmal fest um den Hals, war asphyktisch und blau. Aus diesem Grunde wurde Trachealkatheterismus ausgeführt, außerdem Frottierung und Wechselbad angewandt. Nach zwei Minuten atmete und schrie das Kind. Es war also wieder ganz lebensfrisch geworden und zeigte auch in den nächsten beiden Tagen keine Störungen. Die Nahrungsaufnahme war befriedigend. Erst am dritten Tage stellten sich ganz plötzlich aus voller Gesundheit stärkste dyspnoische Beschwerden ein, an denen das Kind rasch zugrunde ging.

Offenbar ist es erst in diesem Augenblick dadurch, daß infolge der Füllung des Magens der Druck innerhalb des Bruchsackes bis zur Unerträglichkeit stieg, zum Platzen desselben gekommen. Die frei austretenden Darmschlingen, die bis dahin durch den Bruchsack auf ein relativ kleines Volumen beschränkt gewesen waren, dehnten sich jetzt ganz plötzlich auf das doppelte des Bruchsackumfanges aus. Durch diese jähe Zunahme verursachten sie einen enorm erhöhten Druck in der linken Pleurahöhle, der sich auch auf das Mediastinum, den Herzbeutel und damit auf das Herz und sekundär auf den rechten Pleuraraum und die rechte Lunge fortpflanzte, dadurch das Kind an der Inspiration verhindernd.

Als weiterer Beweis dafür, daß erst zu diesem Zeitpunkt der Bruchsack platzte, darf wohl auch angesehen werden, daß sich bei der Sektion, wenn auch geringe Mengen, Blut an den lappig zerfetzten Rändern des Risses im Bruchsack fanden. Wäre der Riß schon früher zustande gekommen, so wäre sicher kein Blut, sondern Narbengewebe am Rande des Risses zu erwarten gewesen.

So darf man wohl mit Recht Erstickung als Todesursache annehmen. Ein Anhaltspunkt für eine Strangulation, die noch als Ursache in Betracht käme, fand sich nicht. Die Serosa zeigte im ganzen Verlauf des Darmes absolut normales Aussehen.

Die zungenförmigen Gebilde am Rande des Zwerchfelldefektes, die schon makroskopisch als Lebergewebe anzusprechen waren, erwiesen sich auch bei der mikroskopischen Untersuchung als solches.

Bezüglich der Bezeichnung von angeborenen Zwerchfellsdefekten bestehen in der Literatur einige Gegensätze. Die früheren Autoren unterschieden zwischen einer Hernia diaphragmatica vera und einer Hernia diaphragmatica spuria. Zu der ersten Kategorie rechneten sie jene Fälle, bei denen die aus der Bauchhöhle in die Brusthöhle ausgetretenen Abdominalorgane in einen aus Peritoneum, bzw. Peritoneum und Pleura bestehenden Bruchsack eingelagert waren. Bei den Herniae diaphragmaticae spuriae fehlt dieser Bruchsack. Dazu kam noch als drittes die Eventratio oder Relaxatio diaphragmatis. Bei dieser ist eine Zwerchfellhälfte kuppelförmig nach oben ausgedehnt. In dieser kuppelförmigen Ausdehnung liegen die vorgelagerten Baucheingeweide. Ihre Umhüllung besteht also aus Peritoneum, Zwerchfell und Pleura.

Demgegenüber wird von den neueren Autoren, die diese Bezeichnungsweise für ungenau, wenn nicht sogar für falsch halten, eine andere Einteilung der Zwerchfellsdefekte angestrebt. Sie unterscheiden nicht mehr zwischen wahren und falschen Zwerchfellshernien, sondern sagen, der Unterschied liege im Verhalten des Zwerchfells selbst und unterscheiden so:

1. mangelhafte Anlage oder Schluß des Zwerchfells. Das entspräche, falls es sich nicht um das Fehlen einer ganzen Zwerchfellshälfte handelt, der früheren Hernia diaphragmatica spuria;
2. umschriebene sackförmige Ausbauchungen des Zwerchfells und die Eventratio oder Relaxatio diaphragmatis-Ausbauchung einer ganzen Zwerchfellshälfte. Die umschriebenen Ausbauchungen lassen sich dann noch einteilen;
   a) in Zwerchfellshernien, Herniae diaphragmatis, das wären die früheren Herniae diaphragmaticae, und
   b) in Zwerchfelldivertikel;
3. angeborene Lagestörungen des Zwerchfells (Dystopia phrenica), bei denen es sich um Zwerchfellsmißbildungen mit zu weit kranial inserirenden phrenischen Anteilen handelt.

Demnach wäre unser Fall in die Gruppe 2a, die „Zwerchfellshernien" einzureihen oder nach der alten Benennung unter die Herniae diaphragmaticae verae.

Bezüglich der Lage des Defektes ist noch folgendes zu erwähnen: Die überwiegende Mehrzahl der Fälle von Zwerchfellsdefekten wird im Trigonum lumbocostale angegeben. Dieses liegt an der Grenze zwischen Pars costalis und Pars lumbalis der phrenischen Muskulatur und wird auch noch Bochdaleksche Stelle genannt. Den Grund für das häufige Vorkommen von Zwerchfellsdefekten gerade an dieser Stelle sehen viele Autoren darin, daß dieses die ontogenetisch späteste Stelle der Zwerchfellschließung ist. Der geschilderte Zwerchfellsdefekt liegt nun aber im Bereich der Pars tendinosa. Wie ist seine Entstehung aufzufassen?

Ursprünglich besteht beim Embryo eine einheitliche Leibeshöhle. Das Herz ist zu dieser Zeit durch ein ventrales und dorsales Mesokardium fixiert. Die erste Anlage des Diaphragma wird gebildet durch die Entstehung des Septum transversum. Es ist dies ein embryonales Bindegewebe, welches später im Mesenterium ventrale eingeschlossen ist. Es liegt zwischen dem kaudalen Umfange des Herzschlauches und dem Uebergang des Darmes in den Dottersack. Das Septum transversum tritt nun in Beziehung zu den Venen, die in den Sinus venosum einmünden und den primären Pfortaderkreislauf herstellen. Diese werden ihrerseits von den Leberbalken umwachsen. Gleichzeitig geht es Verbindung ein mit den beiden Ductus Cuvieri. Sie sind entstanden aus dem Zusammenfluß von Vena jugularis primitiva und Vena cardinalis und bilden rechts und links die Plicae pleuropericardiales. Der obere Teil des Septum dient dem Herzen zur Grundlage. Nur dieser nimmt an der Bildung des Diaphragma teil. Aus dem unteren entsteht das Bindegewebe der Leber. Das Septum transversum macht nun scheinbar eine Wanderung durch in kranio-kaudaler Richtung. Bei der Wanderung nimmt es die Nervi phrenici und Muskelanlagen mit. Diese wachsen flächenhaft aus. Dadurch wird das häufig vorgebildete Zwerchfell muskulös. Außer diesem perikardialen Teil, der vom Septum transversum gebildet wird, wirken bei der Entstehung des Zwerchfells noch folgende Teile mit:

1. Teile, die vom Mesenterium stammen, sie entsprechen den sog. kaudalen Begrenzungsfalten.
2. Teile, die von den medialen Blättern der Urnierenfalten stammen. Sie bilden anfangs den Ueberzug der Leber. Dazu kommen noch

3. Teile, die bei der Thoraxvergrößerung von den Körperwänden isoliert werden. Sie werden Pleuroperitonealfalten, auch Uskowscher Pfeiler genannt.

Auf diese Weise erfolgt die definitive Trennung zwischen Pleurahöhle und Abdominalhöhle. Bleiben nun die Pleuroperitonealfalten im Wachstum zurück, so kommt es auch nicht zum Verschluß des häutigen Diaphragma, andererseits reicht aber das bleibende Peritonealloch nicht bis an die seitliche Leibeswand heran. Damit ist auch zugleich der Zeitpunkt für die Entstehung dieser Art von Zwerchfellsdefekten, die die französischen Autoren als „Hernies en boutonnière", „knopflochartige Hernien" bezeichnen, gegeben. Da sie nämlich spätestens bis zum Augenblick des physiologischen Pleuroperitonealverschlusses entstanden sein müssen, ist auf diese Weise die Zeit ihrer Entstehung ziemlich eng begrenzt. Die Untersuchung, ob ein Unterschied zu machen ist, ob der Defekt im muskulösen oder tendinösen Teil des Zwerchfells liegt, ist wohl nicht so wichtig, denn die Muskelversorgung erfolgt erst nach dieser Zeit. — Auf diese Weise ist wohl die Frage nach dem Entstehungsmodus und der Entstehungszeit befriedigend beantwortet.

Die Besonderheit unseres Falles liegt nun in zweierlei:

1. in der Tatsache, daß der Bruchsack unter dem Einfluß der Nahrungsaufnahme geborsten und ein Teil seines Inhalts frei in die Brusthöhle ausgetreten ist. Wie schon oben ausgeführt, wurde infolgedessen durch Verdrängung der linken Lunge und des Mediastinums der Tod herbeigeführt;
2. durch den Befund von Leberteilen, die innerhalb des Bruchsackes und der Brusthöhle lagen.

Für die erstgenannte Tatsache habe ich in der Literatur kein Beispiel finden können. Dagegen stieß ich auf mehrere Arbeiten, in denen die Verff. Fälle schildern, die bezüglich des Verhaltens des linken Leberlappens mit dem vorliegenden Fall in hohem Grade übereinstimmen.

So berichtet Hofer über folgenden Fall einer linksseitigen Zwerchfellshernie, die ein vollständig ausgetragenes weibliches Kind betraf: In der Bauchhöhle fand sich die wohlausgebildete Leber. Ihr linker Lappen war nach aufwärts geschlagen und verschwand in einer Bruchpforte im Zwerchfell, desgleichen die oberste Schlinge des Jejunums. Außerdem waren an Abdominalorganen noch die Milz, der Pankreasschweif, das Ileum und das Colon transversum mit dem Colon descendens durch den Bruchring in der linken Zwerchfellshälfte hindurchgetreten, zu dem das Mesenterium strahlenförmig hinzog. Herz und Thymusdrüse waren derart stark nach rechts verdrängt, daß von dem rechten Pleuraraum nur noch ein schmaler Spalt übrig blieb. In dem sehr erweiterten linken Pleuraraum fanden sich die durch den Bruchring durchgetretenen Bauchorgane. Sie waren von einer durchsichtigen serösen Membran bedeckt. Der Tumor reichte hinter dem Herzen in die rechte Pleurahöhle, indem er das Mediostinum zwischen dem Oesophagus und den großen Gefäßen ausbuchtete. Hierdurch wurde die rechte Lunge platt an die perietale und dorsale Brustwand angepreßt. Die linke Lunge war ziemlich klein und vollkommen atelektatisch. Ihr ganzes Volumen war auf das Gebiet der linken Lungenspitze zusammengedrängt. Der linke Leberlappen war fast rechtwinklig aufgebogen und in den Bruchsack hineingezogen. An der Umbiegungsstelle hatte der Bruchring in den Lappen eine Furche hineingegraben. Der Bruchring wurde vom Musculus diaphragmaticus gebildet, dessen drei Ansätze, Pars lumbalis, costalis und sternalis deutlich, wenn auch bedeutend schwächer entwickelt waren. Außerdem vereinigten sie sich nicht im Centrum tendineum, sondern zogen bogenförmig um den Bruchring herum, auf diese Weise den Rand bildend.

Dieser Fall weist mit dem von mir geschilderten eine ausgesprochene Aehnlichkeit auf. Hier wie dort besteht der Zwerchfellsdefekt in einem Fehlen der Pars tendinosa. Durch diesen Defekt ist in beiden Fällen neben anderen Abdominalorganen auch ein Teil des linken Leberlappens in die Pleurahöhle ausgetreten. Dieser Leberteil weist in beiden Fällen übereinstimmend an der Durchtrittsstelle durch den Bruchring eine bindegewebige Furche auf. — Hofer kommt nach eingehenden Untersuchungen über das Zustandekommen derartiger kongenitaler Zwerchfellsmißbildungen zu dem Ergebnis, daß sie „als minderwertig ausgebildete, bzw. fehlerhafte Keimanlagen anzusehen sind. Der Defekt ist als das primäre, die Einwanderung als das sekundäre Moment aufzufassen".

Drei weitere Fälle von Hernia diaphragmatica congenita teilt Bischoff mit.

Der erste betraf ein ausgetragenes Kind männlichen Geschlechts, das nach der Geburt eine kräftige Inspirationsbewegung machte, dann nach längerer Pause eine zweite oberflächliche. Hierauf blieben die Atembewegungen trotz energischer Wiederbelebungsversuche vollständig aus. Das Kind blieb asphyktisch.

Der Sektionsbefund ergab folgendes: In der Bauchhöhle befinden sich nur die sehr stark entwickelte Leber, die Harnblase, die beiden Nieren und Nebennieren, das Rektum, das S-romanum und eine kurze Schlinge des Colon descendens. Alle übrigen Bauchorgane sind durch einen Defekt in der linken Zwerchfellshälfte in den linken Pleuraraum ausgetreten.

Das Herz ist vollständig in die rechte Brusthälfte verdrängt. Die rechte Lunge ist dadurch komprimiert und nur ganz wenig lufthaltig. Die linke Lunge ist nur rudimentär ausgebildet und ganz nach hinten und innen gedrängt.

Die Leber entsendet einen erheblichen Teil ihres linken Lappens in den linken Pleuraraum, dieser Teil ist von der Leber durch eine tiefe Furche abgetrennt. Der Oesophagus ist an normaler Stelle in die Bauchhöhle eingetreten, biegt dann aber scharf nach oben um, so daß die Cardia bereits in den linken Pleuraraum zu liegen kommt. Der Defekt im Zwerchfell ist durch den Fortfall derjenigen Muskelzüge der Pars costalis zustande gekommen, welche von der 10. und 11. Rippe ausgehen.

Dieser Befund deckt sich mit unserem fast vollkommen. Der einzige Unterschied liegt in der Lokalisation des Defektes. Aber sonst ist kaum ein Unterschied zu finden: es ist wieder ein Teil des linken Leberlappens mit anderen Bauchorganen durch die Bruchpforte in die linke Pleurahöhle ausgetreten. Wieder zeigt der Leberfortsatz eine infolge der Kompression durch das Zwerchfell an der Stelle der Anlagerung an dasselbe entstandene Schnürfurche. Ferner zeigt der Oesophagus das gleiche Verhalten wie in dem von mir beschriebenen Falle.

In dem zweiten der von Bischoff erwähnten Fälle handelt es sich um einen Knaben, der vollkommen asphyktisch geboren wurde. Die Wiederbelebungsversuche blieben erfolglos.

Bei Eröffnung der Bauchhöhle fanden sich in dieser nur die stark vergrößerte Leber, die Nieren, die Harnblase, das Colon descendens, das S-romanum und das Rektum. Die übrigen Bauchorgane, und zwar Magen, Dünndarm, Coecum, Colon ascendens und transversum, Pankreas und Milz waren frei in die linke Pleurahöhle ausgetreten. Außerdem befand sich hier ein Teil des linken Leberlappens, der mit der Leber durch einen schmalen bindegewebigen Strang in Verbindung stand. Der Magen zeigte das gleiche Verhalten wie im letzten Fall. Die linke Lunge war nach hinten oben gedrängt und stark komprimiert. Das Herz war über die Mittellinie hinaus nach rechts verdrängt, außerdem war es um seine Längsachse rechts herum rotiert. Die rechte Lunge war nur im Oberlappen etwas lufthaltig. — Dieser Fall weist außer dem Verhalten von Leber und Magen noch ein Analogon zu unserem Fall auf, nämlich die Rotation des Herzens nach rechts.

Der dritte Fall betrifft einen neun Monate alten Fötus weiblichen Geschlechts. Außer dem größeren Teile der Leber, den Nieren, dem Colon descendens, dem S romanum, dem Rektum und der Harnblase fanden sich alle Bauchorgane in der linken Pleurahöhle. Sie waren durch einen Defekt, der fast die ganze linke Hälfte des Zwerchfells einnahm, aus der Bauchhöhle ausgetreten. Zu unterst in der Pleurahöhle lag wieder wie auch in den vorigen beiden Fällen ein Teil des linken Leberlappens. An seiner Durchtrittsstelle durch das Zwerchfell trug er eine Einkerbung. Die linke Lunge war rudimentär ausgebildet, das Herz mit dem Herzbeutel ganz nach rechts verdrängt und die rechte Lunge nach hinten verschoben.

Am Schluß seiner Betrachtungen über das Zustandekommen von kongenitalen Zwerchfellshernien sagt Bischoff, daß, wenn um die Zeit der Bildung der ersten Anlage des Zwerchfells Baucheingeweide in die Pleurahöhle verlagert werden, dadurch die Ausbildung des Zwerchfells gehemmt werde. Zwischen dem zunehmenden Wachstum der Baucheingeweide einerseits und des Zwerchfells andererseits besteht ein erheblicher gegenseitiger Druck. Beweis dafür sind die tiefen Druckfurchen, die sich in allen drei Fällen am linken Leberlappen fanden.

Als fünften Parallelfall möchte ich einen Fall von linksseitigem Zwerchfellmangel mit Lageverschiebung von Magen und anderen Abdominalorganen erwähnen, den Hodkinson-Monks mitteilt. Es handelt sich hier im Gegensatz zu den bisher zitierten Fällen, die nur Neugeborene bzw. einen Fötus betrafen, um einen 43jährigen Mann.

Es fand sich bei ihm ein linksseitiger angeborener Zwerchfellsdefekt, der für eine Faust durchgängig war. Durch diesen Defekt waren Magen, Netz, ein Teil des Colon transversum und ein Teil des linken Leberlappens in die linke Pleurahöhle ausgetreten. Dadurch war die linke Lunge gegen die Wirbelsäule gepreßt und sehr klein. Der Mann war Bergmann von Beruf, hatte aber trotz dieser schweren Mißbildung keine Beschwerden bei seiner anstrengenden Arbeit gehabt.

Einen weiteren, allerdings von den bisherigen Fällen etwas abweichenden Befund veröffentlicht Pape.

Er beschreibt einen linksseitigen Defekt im Zwerchfell, durch welchen der größere Teil der Bauchorgane in die linke Pleurahöhle durchgetreten sind. Im Abdomen liegt die etwas deformierte, sehr umfangreiche Leber, ferner ein Teil des Colon descendens, das S-romanum, das Rektum, die beiden Nieren und Nebennieren und die Harnblase. Die übrigen Bauchorgane sind durch den Zwerchfellsdefekt in die linke Pleurahöhle ausgetreten und von einer glatten, glänzenden Membran überzogen. An der Bildung dieser Membran beteiligen sich das Peritoneum und außerdem ein Fortsatz des linken Leberlappens. Dieser entsendet einen glatten, zungenförmigen Fortsatz durch den Defekt im Zwerchfell. Nach seinem Eintritt in denselben breitet er sich ähnlich wie die Gefäße im Mesenterium verästelnd aus. Das Ausbreitungsgebiet ist von bräunlicher Farbe. Bei der mikroskopischen Untersuchung wurde die Annahme, daß es sich um Lebergewebe handele, bestätigt. Die linke Lunge ist sehr klein, komprimiert und deformiert, aber lufthaltig. Das Mediastinum ist ganz nach rechts verschoben, desgleichen der Herzbeutel. Das Herz ziemlich stark deformiert, der linke Ventrikel von links her abgeflacht, der rechte sehr viel umfangreicher. Im Bauchsack liegt der Magen am weitesten medial, seine große Kurvatur ist nach vorn gewendet.

Bei Betrachtung der geschilderten Fälle scheint mir nun in bezug auf das Verhalten der Leber eine gewisse Gesetzmäßigkeit zu herrschen. Wenn es auch bei normaler Ausbildung des Zwerchfells bereits öfter beobachtet worden ist, daß der linke Leberlappen nach links und hinten zu zungenförmig verlagert war, so muß man doch wohl annehmen, daß

in unserm wie in den übrigen wiedergegebenen Fällen bis auf den letzten der linke Lappen ursprünglich keine abnorme Bildung zeigte. Bekanntlich erfährt die Leber im ganzen sowohl wie auch ihr linker Lappen bei Föten und Neugeborenen eine mächtige Entwicklung. Es ist nun sehr wahrscheinlich, daß ein derartig großer Lappen, zumal wenn er in direkter Nähe eines eventuellen Zwerchfelldefektes liegt, bzw. den Defekt sogar überdeckt, zum Durchtritt durch den Defekt geradezu prädestiniert ist.

Man darf sich den Vorgang wohl in der Weise vorstellen, daß die aus dem Abdomen in die Pleurahöhle austretenden Organe den Leberzapfen vor sich her durch die Bruchpforte hindurchpressen. Treten nun mit den anderen Bauchorganen auch der Magen und das Duodenum in die Pleurahöhle aus, so ist hierdurch ein weiteres Moment, das zur Verlagerung des linken Leberlappens führt, gegeben. Bei dem engen Zusammenhang, der zwischen Leber und Magen besteht, ist es klar, daß, wenn der Magen disloziert wird, er die Leber an den zahlreichen ligamentösen Verbindungen, die ja zwischen beiden Organen bestehen, nach sich zieht. Unter den Ligamenta, die hierbei in Frage kommen, steht wohl an erster Stelle das Ligamentum triangulare sinistrum, welches aus der Verwachsung der beiden Lamellen des Ligamentum coronarium entsteht und mit seinem freien Rande nach der Cardia zu gerichtet ist. Der so zungenförmig durch den Defekt hindurchgezogene Lappen erfährt dann, wie schon erwähnt, eine starke Kompression durch die Anlagerung an den Rand des Bruchringes. Diese wieder führt an der entsprechenden Stelle des Lappens zur Atrophie des Leberparenchyms und zur Bindegewebsbildung. Die auf diese Weise von der Hauptmasse der Leber abgetrennten Teile machen dann die übliche Leberentwicklung durch, allerdings mit einigen Abweichungen, wie ja auch der oben mitgeteilte mikroskopische Befund dartut. Der erste Eindruck, daß es Nebenlebern wären, in dem Sinne, daß schon die Keimanlage versprengt worden ist, bestätigte sich also bei der genaueren Untersuchung nicht.

Literaturverzeichnis.

Aschoff, Pathologische Anatomie, Spezielle Anatomie. 1923. **Ders.,** Drei Fälle von Hernia diaphragmatica congenitalis. A. f. Gyn., Bd. 25, 1885, H. 3, S. 436. **Ders.,** A. f. Gyn., Bd. 25, 1885, S. 437. **Ballentyne, J. W.,** Two cases of congenital diaphragmatic hernia. Edinburgh, 1903. **Brüning** u. **Schwalbe,** Handbuch der allgemeinen Pathologie und der pathologischen Anatomie des Kindesalters, 1913. **Bromann,** Ziegler, Bd 27, 1900. **Broman, Z.,** Normale und abnorme Entwicklung des Menschen. 1911. **Brühl, K.,** Ueber eine Nebenleber mit zirrhotischen Veränderungen. Ziegl. C., Bd. 37, S. 247. **Corning, H. K.,** Lehrbuch der Entwicklungsgeschichte des Menschen. 1926. **Eckert, H.,** Ueber wahre Zwerchfellbrüche. I.-D., Erlangen, 1918. **Fiedler, Fr.,** Ein Beitrag zur Entstehung der Hernia diaphragmatica und Dilatation des Zwerchfells. Berl. kl. W., 1914, Nr. 45. **Gruber, G. B.,** Die Morphologie der Mißbildung der Menschen und der Tiere, Bd. 3, 1927. **Ders.,** Ueber Nebenlungenbildungen bei kongenitalem Zwerchfellsdefekt. Ziegler, Bd. 59, 1914, S. 491. **Gruber, W.,** Abhandlung eines Falles mit Mesenterium commune für das Jejuno-Ileum und Colon bei Hernia diaphragmatica. Virchow, Bd. 47, 1869, S. 30. **Ders.,** Mangel der linken Lunge bei Vorkommen einer Nebenleber und dreier Nebenmilzen. An. Not. **Hodkinson-Monks, B.,** Linksseitiger Zwerchfellmangel mit Lageverschiebung von Magen und anderen Abdominalorganen. Brit. m. J., 28. 3. 1914, S. 709. **Hofer,** A. f. Geburtsh. u. Gyn., Bd. 114, 1921. **Kaufmann, E.,** Lehrbuch der speziellen patho-

logischen Anatomie. 1907. **Liepmann, W.**, Zur Aetiologie der kongenitalen Zwerchfellshernien. A. f. Gyn., Bd. 68, 1903. **Orth, J.**, Lehrbuch der speziellen pathologischen Anatomie. 1887. **Pape, C. E.**, Ueber Hernia diaphragmatica vera mit einem durch die Leberanlage gebildeten Bruchsack. I.-D., Leipzig, 1904. **Rauert**, Ueber Zwerchfellshernien. I.-D., Freiburg, 1900. **Ruge, G.**, Abweichungen am linken Lappen der menschlichen Leber. Morph. J., 45, 1913, S. 409–430. **Ribbert**, Lehrbuch der allgemeinen Pathologie und pathologischen Anatomie. 1923. **Schwalbe, E.**, Beobachtung eines Falles von Hernia diaphragmatica vera. C. f. P., Bd. 11, 1900, S. 262. **Welzel, P.** u. **Gold, E.**, Zur Anatomie der sog. Nebenleber. A. f. kl. Chir., Bd. 135, 1925. **Ziegler**, C. f. P., Bd. 14. **Ziegler, E.**, Lehrbuch der speziellen Anatomie. 1906.

Erklärung der Abbildungen.

a Bruchsack.
b Riß im Bruchsack mit der stehengebliebenen Brücke.
c Frei in der linken Pleurahöhle liegende Darmschlinge.
d Abgeschnürter Leberteil.
e Beckenorgane.

Zum Schluß danke ich Herrn Geheimrat Prof. Dr. M. B. Schmidt verbindlichst für die Ueberweisung des Themas und die wohlwollende Unterstützung bei der Anfertigung der Arbeit.

Lebenslauf

Ich, Jobst Günter Lüning, wurde am 26. Februar 1902 in Neuruppin, Regierungsbezirk Potsdam, als Sohn des praktischen Arztes Dr. med. Wilhelm Lüning geboren. Nach Besuch des Friedrich-Wilhelms-Gymnasiums zu Neuruppin erwarb ich mir dort Ostern 1921 das Reifezeugnis. Darauf studierte ich sechs Semester an der Universität Würzburg, ein Semester an der Universität Kiel, ein Semester an der Universität München und zwei Semester an der Universität Würzburg Medizin. Am 15. Juli 1926 bestand ich in Würzburg mein medizinisches Staatsexamen. Seit dem 16. Juli bin ich am hiesigen pathologischen Institut als Medizinalpraktikant tätig.

Vorstehende Dissertation habe ich unter Leitung des Herrn Geheimrat Professor Dr. M. B. Schmidt verfaßt.

Ich versichere ehrenwörtlich, außer den angegebenen Hilfsmitteln keine weiteren benutzt zu haben.

Würzburg, den 20. Dezember 1926.

Jobst Lüning.

Druck: Aktiengesellschaft für Druck und Verlag vorm. Gebr. Gotthelft, Kassel